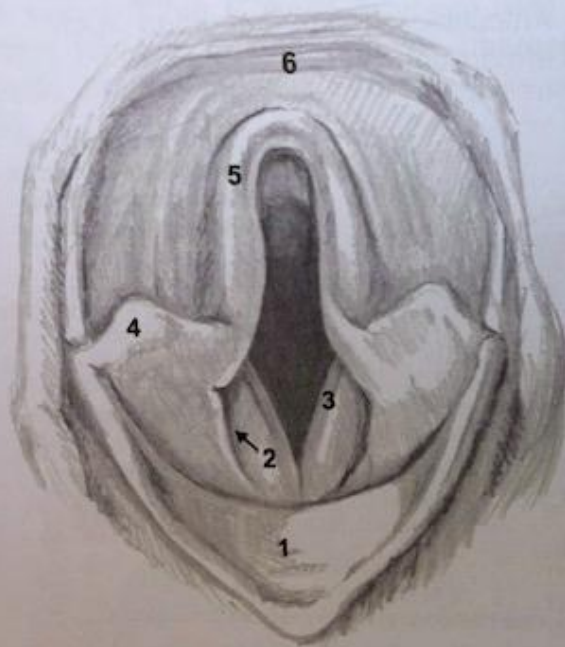


epiglottidis) Ansatz für das der Verbindung mit dem Schilddrüsenkörper dienende Lig. thyreoepiglotticum. Über den M. hyoepiglotticus und dem ihm anhängenden Lig. hyoepiglotticum ist die Epiglottis mit dem Körper des Hyoids verbunden.



- 1 Epiglottis (struplock)
- 2 Svalgficka (Morgagnis ficka/laryngeal ficka)
- 3 Stämmband
- 4 Cuneiformbrosk
- 5 Dorsalbåge / arybrosk
- 6 Svalgtak

Schawalder, 2006

Abb. 10: Sicht auf den rostralen Larynx